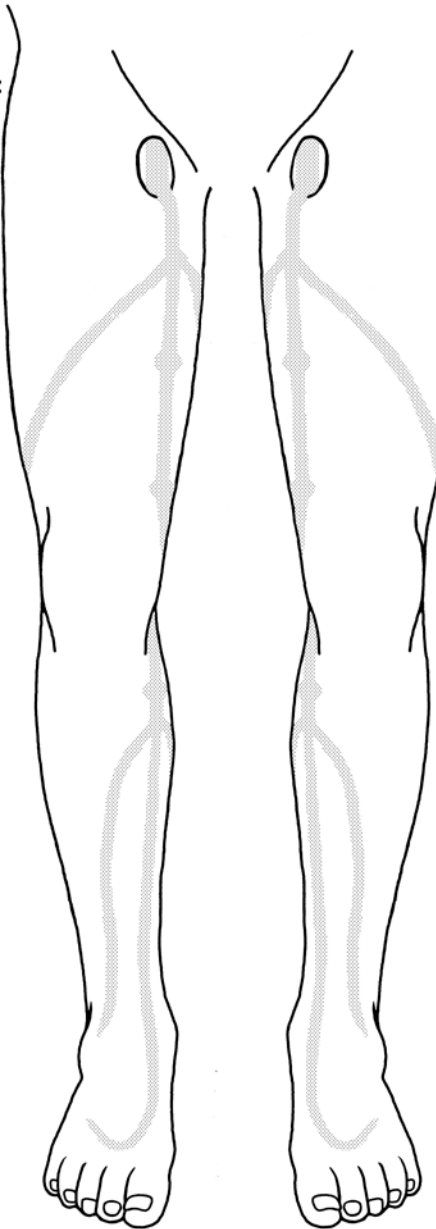


Rechts:

VSM-crosse:
sufficiënt
 insufficiënt

Valsalva:
positief
 negatief



Links:

VSM-crosse:
sufficiënt
 insufficiënt

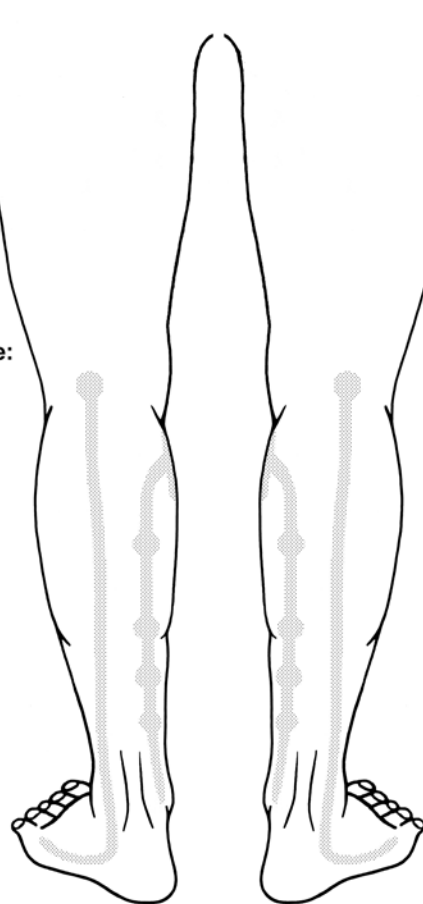
Valsalva:
positief
 negatief

1. stamvaricose v. saphena magna
2. stamvaricose v. saphena parva
3. grote zijtakken
4. insufficiënte vv. perforantes
5. grote convoluten
6. varices, groot tot middelgroot
7. reticulaire venen
8. besenreiser (takkenbosvenen)

Links:

VSP-crosse:
sufficiënt
 insufficiënt

Valsalva:
positief
 negatief



Rechts:

VSP-crosse:
sufficiënt
 insufficiënt

Valsalva:
positief
 negatief

Conclusie / Diagnose:

.....

Overige opmerkingen:

.....

C	E	As	Ad	Ap	P
----------	----------	-----------	-----------	-----------	----------

- | | | | |
|--|---|--|---|
| <input type="checkbox"/> scleroseren | <input type="checkbox"/> Müller-procedure | <input type="checkbox"/> VNUS procedure | <input type="checkbox"/> verwijzen naar vaatchirurg |
| <input type="checkbox"/> geen therapie | <input type="checkbox"/> kousen dragen | <input type="checkbox"/> duplex in vaatlab nodig | <input type="checkbox"/> daarna nieuwe afspraak |

Kuitomtrek: cm Koushoogte: cm

Onderzoek verricht door: