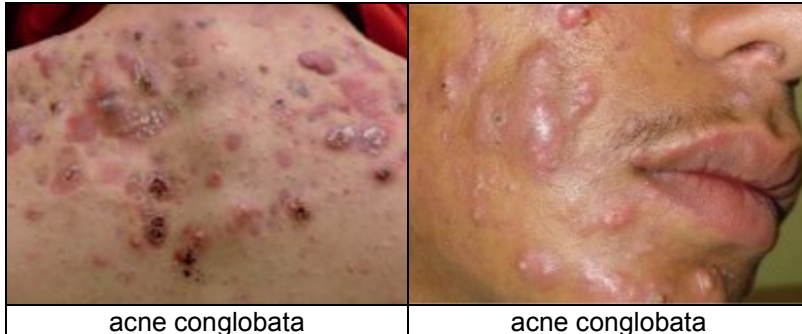

ACNE CONGLOBATA

WAT IS ACNE CONGLOBATA ?

Acne conglobata is een ernstig vorm van acne waarbij naast puisten ook grote bulten, met pus gevulde holten (cysten), en littekens ontstaan. Het is een variant van gewone acne, maar dan veel erger. Losse puisten en holten kunnen samenvloeien tot grote plakaten. Het zit vooral op de rug, op de schouders, op de borst en in het gezicht. Het wordt ook wel acne conglobata et cystica genoemd (met cysten).



WIE KRIJGT ACNE CONGLOBATA ?

Net als gewone acne ontstaat acne conglobata vanaf de puberteit. Het kan ook pas op jong volwassen leeftijd beginnen. Het kan lang aanhouden, tot aan 35-40 jaar. Het komt vaker voor bij mannen dan bij vrouwen, maar vrouwen kunnen het ook hebben. Het is gerelateerd aan de hoeveelheid testosteron in het bloed.

HOE ONTSTAAT ACNE CONGLOBATA ?

Acne conglobata ontstaat in de puberteit onder invloed van hormonen zoals testosteron. Deze hormonen hebben een stimulerend effect op de haarzakjes en talgklieren met als gevolg haargroei en toegenomen talgproductie. Verstopping van haarzakjes en overgroei van huidbacteriën veroorzaken puisten, en die gaan bij acne conglobata over in diepe ontstekingen (steenpuisten, abscessen) waarbij ook afgesloten holtes kunnen ontstaan (medische naam cysten) gevuld met pus of talg. Rond de ontstekingen ontstaat littekenvorming, waardoor uitpuilende bulten kunnen ontstaan. Het is niet bekend waarom sommigen deze ernstige vorm van acne krijgen. Soms komt het in families voor. Roken speelt mogelijk ook een rol. Acne conglobata kan ook ontstaan door geneesmiddelen die het hormonale evenwicht verstoren zoals corticosteroiden en de anabole steroïden die bodybuilders soms gebruiken, en door blootstelling aan chloorverbindingen zoals landbouwgif.

HOE ZIET ACNE CONGLOBATA ER UIT ?

Acne conglobata zit vooral op de rug, op de schouders en op de borst, en in het gezicht. Er zijn net als bij gewone acne puisten aanwezig en witte en zwarte mee-eters. De puisten zijn vaak groter en ernstiger dan bij gewone acne en gaan over in onderhuidse ontstekingen (abscessen). Er ontstaan holtes (cysten) die afgesloten zijn en gevuld met pus of talg. Deze worden vaak langzaam groter. Kleinere plekken kunnen samenvloeien tot grotere plekken. Er kunnen verbindingen ontstaan (tunnels of fistels genoemd) tussen de verschillende plekken. Rondom de ontstekingen ontstaat littekenvorming. Soms ontstaat er bij een acne conglobata patiënt opeens zoveel ontsteking rond de acne plekken dat er algemene verschijnselen ontstaan zoals koorts, algemeen ziektegevoel, gewrichtsklachten en zelfs bloedvergiftiging. Dit acute beeld wordt ook wel acne fulminans genoemd.

HOE WORDT DE DIAGNOSE GESTELD ?

De diagnose wordt gesteld op het klinisch beeld, op hoe het er uit ziet. Er is geen verder onderzoek nodig. Bij acne fulminans met koorts wordt soms bloedonderzoek gedaan om de ernst van de ontsteking vast te stellen.

HOE WORDT ACNE CONGLOBATA BEHANDELD ?

Zodra duidelijk is dat het gaat om acne conglobata worden vaak zware geneesmiddelen ingezet zoals isotretinoïne, antibiotica en soms zelfs tijdelijk prednison. Dit is nodig om ernstige littekenvorming te voorkomen.

Isotretinoïne

Isotretinoïne is een geneesmiddel, afgeleid van vitamine A, dat wordt gebruikt bij ernstige acne. Het is een krachtig middel, maar het heeft ook bijwerkingen. Isotretinoïne beïnvloedt de opbouw van de huid en de hoornlaag, deze lagen worden dunner. Hierdoor raken de poriën in de huid minder snel verstopt. Verder vermindert isotretinoïne de hoeveelheid talg en remt het ontstekingen. Ook gaat het de groei van de acne-bacterie tegen. Het middel is teratogeen, dat betekent dat het ernstige afwijkingen veroorzaakt bij het ongeboren kind. Vrouwen die dit middel gebruiken mogen absoluut niet zwanger worden. Ook veroorzaakt het middel droge huid, en droge lippen en ogen. Isotretinoïne wordt meestal voor een langere periode gegeven, vaak langer dan een half jaar.

Antibiotica

Als isotretinoïne te veel bijwerkingen veroorzaakt of om andere redenen niet kan worden voorgeschreven, worden antibiotica gebruikt. Dit zijn speciale antibiotica, met ontstekingsremmende nevenwerking, die voor langere tijd kunnen worden voorgeschreven. Voorbeelden van dit soort antibiotica zijn doxycycline, minocycline, erytromycine, claritromycine, azitromycine, clindamycine. Ze worden vaak gecombineerd met lokale producten die de hoornlaag oplossen, zoals benzoylperoxide gel, Acid-A-Vit (vitamine A zuur crème) of Differin (adapaleen) gel.

Dapson

Dapson is ook een antibioticum met ontstekingsremmende nevenwerking. Het wordt soms gebruikt bij acne conglobata, maar niet als eerste keus vanwege de bijwerkingen (o.a. bloedarmoede).

Prednison

Bij ernstige ontstekingen (acne fulminans) wordt soms prednison voorgeschreven, in combinatie met antibiotica, kortdurend of in een lage dosis.

TNF-alpha remmers

TNF-alpha remmers zoals infliximab en adalimumab zijn biologicals, dure geneesmiddelen die per injectie of per infuus worden gegeven. Ze zijn geregistreerd voor de acne variant acne ectopica (ook wel hidradenitis suppurativa genoemd). Ze zijn ook wel eens geprobeerd bij acne conglobata en acne fulminans. Ze remmen de ontsteking, maar het gebruik ervan is niet zonder risico omdat de afweer wordt geremd, en het wordt niet vergoed omdat het niet geregistreerd is voor acne conglobata.

Lasertherapie

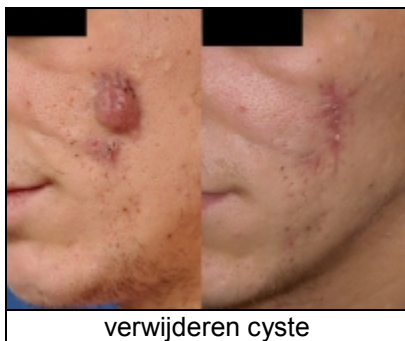De littekens die zijn ontstaan bij acne conglobata kunnen eventueel worden behandeld met gefractioneerde CO2 laser behandeling.

Lokale corticosteroiden

Lokale corticosteroiden, in de vorm van een crème of in de vorm van een vloeistof (Kenacort A10) die in de abscessen wordt gespoten, kunnen de ontstekingen doen afnemen.

Operatie van restlittekens

Littekens en abcesholten en cysten die erg dik zijn en niet meer weggaan kunnen chirurgisch worden verwijderd.



WAT KUNT U ZELF NOG DOEN ?

Knijp niet in de puisten, meestal heeft dat een averechts effect.

Bij behandeling met isotretinoïne wordt de huid erg droog. Gebruik een vochtinbrengende crème voor de huid, gebruik een lippenbalsem, pas op met contactlenzen. Lees de bijsluiter goed.

Ga niet onder een zonnebank, dat werkt niet goed bij acne conglobata.