

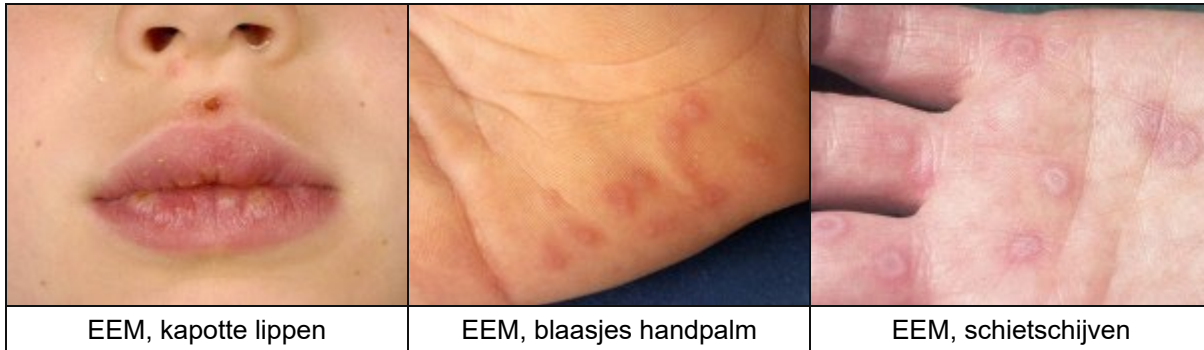---

## ERYTHEMA EXSUDATIVUM MULTIFORME (EEM)

---

### WAT IS ERYTHEMA EXSUDATIVUM MULTIFORME ?

**Erythema exsudativum multiforme (erythema multiforme, EEM)** is een acuut optredende huiduitslag met een bijzondere vorm (ringvormige afwijkingen in de handpalmen en op het lichaam, kapotte lippen en mondholte). Het is een soort allergische reactie op een infectie met een virus of een bacterie. Meestal is een **koortslip** (herpes simplex virusinfectie) de oorzaak. Ook **Mycoplasma pneumoniae**, een kleine bacterie die longontsteking kan veroorzaken, wordt regelmatig genoemd als oorzaak.



In het klassieke geval ontstaan er ronde plekken in de handpalmen die er uitzien als '**schietschijven**' (een rode ring, daarbinnen weer een witte ring, en in het centrum een rood of paarsblauwig rondje). Aan deze schietschijven (*Engels: target lesions*) is de aandoening gemakkelijk te herkennen, maar ze zijn niet altijd aanwezig. De uitslag kan ook allerlei andere vormen aannemen, daarom heet het ook erythema multiforme (erythema = rood, multiforme = veelvormig).

Erythema exsudativum multiforme kan zeer uitgebreid zijn, met meedoen van de **slijmvliezen** (lippen, binnenkant van de mond, ogen). Deze uitgebreide vorm werd vroeger Stevens Johnson syndroom genoemd. Nu wordt de uitgebreide vorm met slijmvlies afwijkingen erythema multiforme **major** genoemd, en de mildere vorm wordt erythema multiforme **minor** genoemd.

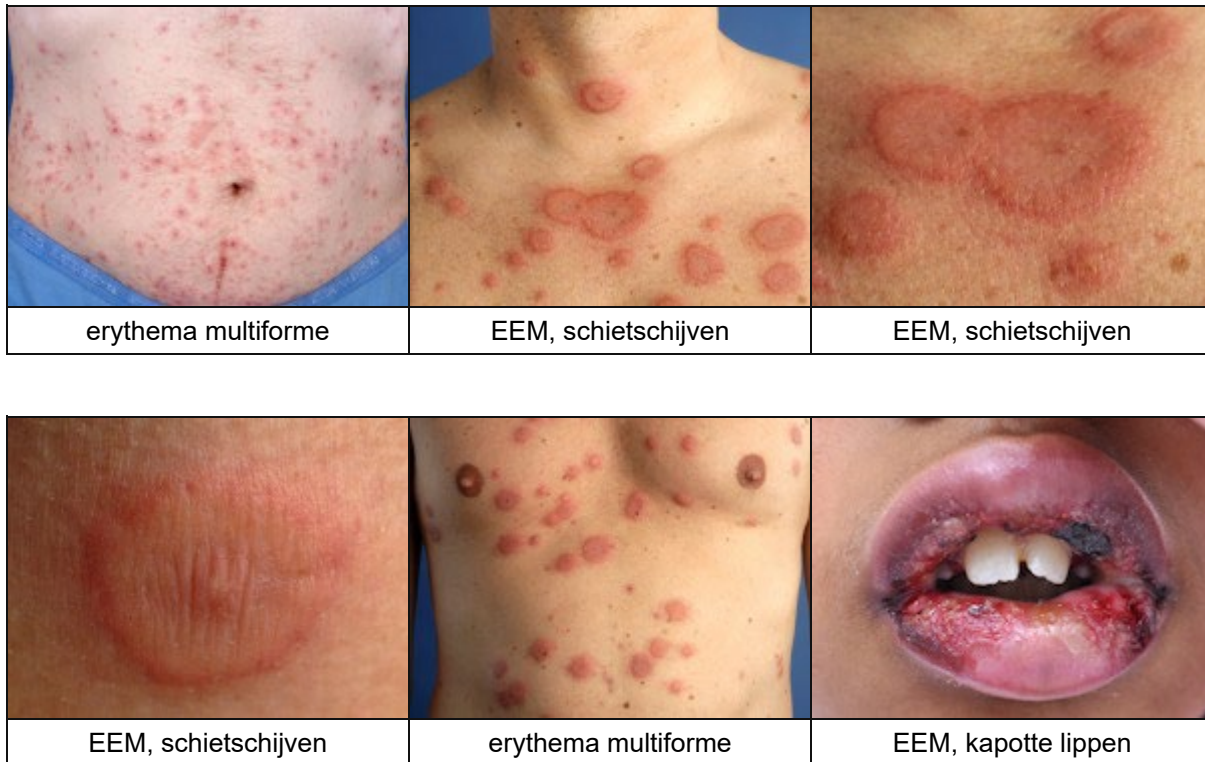
### WAT IS DE OORZAAK VAN ERYTHEMA EXSUDATIVUM MULTIFORME ?

Zoals genoemd, de belangrijkste oorzaken zijn infecties met herpes simplex virus of Mycoplasma pneumoniae. De koortslip (herpes simplex) komt het meest voor, maar ook de vorm van herpes die door seksueel contact wordt overgebracht (herpes genitalis) kan erythema multiforme veroorzaken. Mycoplasma is een bacterie die infecties van de longen en luchtwegen kan veroorzaken. Daarnaast zijn er vele andere infecties met virussen, bacteriën en schimmels die erythema multiforme kunnen veroorzaken. In ongeveer de helft van de gevallen kan er geen enkele onderliggende oorzaak worden gevonden. De erythema multiforme ontstaat dan zomaar, of er is wel een infectie geweest, bijvoorbeeld een virale luchtweginfectie of een buikgriep, maar het virus is al weer weg en kan niet meer aangetoond worden.

### WAT ZIJN DE VERSCHIJNSELEN ?

De huiduitslag kan bestaan uit vlekken, bobbeltjes, galbulten, zogenoemde 'schietschijven' of een combinatie daarvan. Deze huidafwijkingen zijn rood van kleur, en 1-3 cm groot. Ze zitten vooral op de handen, de polsen, de voeten, de ellebogen en de knieën. Karakteristiek voor erythema multiforme zijn de schietschijven (target lesions). Dit zijn ronde afwijkingen met 3 zones: een dofrood of paars centrum (eventueel met een blaartje daarin), daaromheen een gebied dat lichter van kleur en iets verheven is en daaromheen een scherp begrensde rode ring. Gedurende enkele dagen komen er in aanvallen steeds nieuwe huidafwijkingen bij, die na 1 tot 2 weken weer verdwijnen. Erythema multiforme kan op elke leeftijd optreden. Meestal is de aandoening niet ernstig en voelt men zich niet ziek. Het gaat vanzelf weer over.

Soms zijn er maar enkele huidafwijkingen (minor vorm), en soms is de uitslag zeer uitgebreid en doen ook de slijmvliezen mee (lippen, binnenkant mond, soms ook de ogen of geslachtsorganen). Bij de uitgebreide (major) vorm kunnen patiënten ook heel ziek zijn. Als de mond kapot is gaat het eten en drinken moeilijk.



### HOE WORDT DE DIAGNOSE GESTELD ?

De diagnose wordt meestal gesteld op het klinisch beeld, op hoe het er uit ziet. Als er karakteristieke schietschijven zijn of een verhaal van net een koortslip gehad dan is het makkelijk te herkennen. Er zijn andere huidziekten die er sterk op kunnen lijken. Een daarvan is een ernstige reactie op geneesmiddelen die toxische epidermale necrolyse wordt genoemd, hierbij ontstaan ook kapotte lippen en afwijkingen over het hele lichaam. Het kan nodig zijn om een huidbiopt af te nemen voor nader onderzoek. Soms wordt bloedonderzoek gedaan, of een kweek afgenomen als er infecties lijken te zijn (herpes, keelontsteking, longontsteking, etc.).

### HOE WORDT ERYTHEMA EXSUDATIVUM MULTIFORME BEHANDELD ?

De milde vorm hoeft niet behandeld te worden, het gaat immers vanzelf over. De ernstige vormen met uitgebreide huidafwijkingen, kapotte lippen en mondholte hebben vaak wel een behandeling nodig. De behandelmogelijkheden zijn:

- Corticosteroïd crèmes (ontstekingsremmende crèmes), lokaal aan te brengen op de huidafwijkingen
- Corticosteroïd mondspoeling
- Xylocaine verdovende gel voor de mondholte
- Chloorhexidine bacteriedodende mondspoeling
- Ontstekingsremmende pijnstillers (ascal, diclofenac, ibuprofen)
- Prednison tabletten kuur
- Behandeling van onderliggende infecties (longontsteking, keelontsteking, etc)

Soms is het nodig dat de oogarts de ogen nakijkt, soms wordt een KNO arts gevraagd om de mondkeelholte te beoordelen.

Als erythema multiforme was uitgelokt door een herpes simplex virus, dan heeft antivirale behandeling op dat moment geen effect meer (te laat, het virus is al weer weg). Maar als er herhaaldelijk een koortslip is, steeds gevolgd door erythema multiforme, dan is een onderhoudsbehandeling met een antiviraal middel zinvol.

## WAT ZIJN DE VOORUITZICHTEN ?

Meestal verdwijnt erythema multiforme na een aantal weken vanzelf, en is het een eenmalige aandoening die niet meer terugkomt. Maar wanneer een herpes simplex virus infectie de oorzaak is, kan erythema multiforme bij een volgende aanval van de koortsblaasjes ook weer terugkomen. Er zijn patiënten die bij elke koortslip weer een erythema multiforme krijgen. Deze patiënten krijgen dan vaak preventief antivirale middelen voorgeschreven, voor langere tijd, om de virusuitbraak te remmen. Een klein beetje virus is al genoeg om een aanval uit te lokken. Soms ontstaat er geen zichtbare koortslip, maar komt er toch wat virus vrij in de bloedbaan, met een erythema multiforme als gevolg.

## WAT KUNT U ZELF NOG DOEN ?

Er is niet veel wat u hier zelf aan kunt beïnvloeden. Bij een steeds terugkerende koortslip kan een gezond en regelmatig leven helpen het aantal herpes-uitbraken per jaar te verminderen. Blootstelling aan felle zon kan een koortslip uitlokken, dat is dus iets om te vermijden.

