

Samenvatting

Inleiding

De oorspronkelijke richtlijn Lichen sclerosus uit 2012 kreeg in 2021 een gedeeltelijke herziening. Deze samenvatting bevat een overzicht van de aanbevelingen over onder andere de behandeling van patiënten met zowel cutane als anogenitale lichen sclerosus.

Diagnostiek en klinisch beeld

Lichen sclerosus is een veelvoorkomende chronische, inflammatoire huidaandoening bij volwassenen en kinderen. De voorkeurslocatie is het anogenitale gebied. De huid verliest langzaam haar elasticiteit waardoor deze strak en vast aanvoelt. Bij inspectie kenmerkt lichen sclerosus zich door sclerosering, bleekheid, fissuren, atrofische en/of hyperkeratotische gebieden en ecchymosen. Anogenitaal kunnen op den duur verklevingen ontstaan en bij vrouwen kunnen de labia minora geheel verstrijken. Branderigheid, pijnklachten en met name jeuk staan hier op de voorgrond. Belangrijk is om bij lichamelijk onderzoek van patiënten met cutane of anogenitale lichen sclerosus naast het genitaal, het perineum, de anus en de bilnaad ook de rest van de huid te bekijken. Bij twijfel over de diagnose, verdenking op een neoplasie of bij onvoldoende resultaat van ingestelde therapie wordt een 3 mm stansbiopt aanbevolen.

Epidemiologie

Lichen sclerosus is de meest gestelde diagnose op vulvapoliklinieken in Nederland; bij minimaal een derde van de bezoekers blijkt sprake te zijn van lichen sclerosus. In principe kan lichen sclerosus op elke leeftijd voorkomen. De grootste groep vormen postmenopauzale vrouwen, maar het komt ook voor bij kinderen.

Etiologie

Lichen sclerosus is een inflammatoire dermatose waarvan de exacte etiologie niet is opgehelderd. Verschillende hypothesen over de oorzaak zijn onderzocht en beschreven, zoals genetische factoren, auto-immuniteit, traumata, hormonale factoren en infecties. Er zijn literatuurgegevens over het familiair voorkomen van lichen sclerosus en genetische associaties. In immunogenetische studies worden zowel bij mannen, vrouwen, en kinderen met lichen sclerosus associaties met HLA klasse II antigenen gezien.

Na traumata of irritatie kunnen nieuwe laesies ontstaan (Koebner fenomeen / isomorf prikkelfenomeen), zoals in beschadigde huid en in het litteken van de episiotomie na een bevalling. Sommige onderzoekers veronderstellen dat (irritatie door) langdurig (occlusief) contact met urine ook een inducerende factor kan zijn. Lichen sclerosus kan namelijk peristomaal voorkomen en is in dat geval meestal zichtbaar rondom urostomieën.

Prognose

Lichen sclerosus is een chronische aandoening. Maligne ontarding in de vorm van plaveiselcelcarcinoom komt voor, maar niet vaak en uitsluitend bij de anogenitale vorm. Het risico hierop is 0,21-3,88% voor vrouwen met lichen sclerosus en 0,002% bij vrouwen zonder lichen sclerosus. Het plaveiselcarcinoom wordt meestal voorafgegaan door gedifferentieerde vulvaire intraepitheliale neoplasie (dVIN). Mannen met anogenitale lichen sclerosus hebben een verhoogd risico op een peniscarcinoom. Of dit ontstaat uit peniele intraepitheliale neoplasie (PIN) is onduidelijk.

Bij kinderen is de prognose beter dan bij volwassenen. Spontane genezing is mogelijk, maar vaak houden de klachten aan tot na de puberteit.

Lokale therapie

Het gebruik van indifferente middelen, meerdere keren per dag, is vooral bij anogenitale LS een essentieel onderdeel van de behandeling, met een sterke voorkeur voor zalven. Het middel van eerste keuze is een sterk tot zeer sterk (klasse 3 tot 4) corticosteroïd, in de vorm van een zalf. De aanbeveling luidt te starten met eenmaal daags gebruik gedurende vier weken en vervolgens af te bouwen op geleide van de klachten en klinische verschijnselen van

de patiënt tot een pulse schema, waarbij de patiënt een aantal dagen achter elkaar smeert in plaats van op bijvoorbeeld twee losse dagen.

Lokale calcineurineremmers hebben ook een plaats bij de behandeling van lichen sclerosus. Wanneer lokale corticosteroïden onvoldoende effectief zijn, gecontra-indiceerd zijn of bijwerkingen geven kan (aanvullende) behandeling met een lokale calcineurineremmer worden overwogen, waarbij de voorkeur uitgaat naar tacrolimus 0,1% zalf.

Onderhoudsbehandeling

Het doel van de (onderhouds)behandeling van lichen sclerosus is symptoomreductie, verdwijnen van de zichtbare afwijkingen, voorkomen van verlittekening en, in het geval van de anogenitale vorm, voorkomen van progressie naar een (pre-)maligniteit. De onderhoudsbehandeling komt overeen met de initiële behandeling, meerdere malen per dag een indifferente zalf, in combinatie met een sterke tot zeer sterke (klasse 3 tot 4) corticosteroïdzalf, 1-4 dagen per week. De frequentie is afhankelijk van de activiteit van de ziekte. Patiënten met anogenitale lichen sclerosus dienen jaarlijks gecontroleerd te worden. Afhankelijk van de ernst van de ziekte kan het interval tussen controles verlengd of verkort worden.

Fotodynamische therapie

Er is onvoldoende bewijs voor de effectiviteit en veiligheid van fotodynamische therapie (PDT) als behandeling bij anogenitale lichen sclerosus. De werkgroep beveelt PDT dan ook niet aan als behandeling.

Systemische therapie

Er zijn geen systemische middelen geregistreerd voor de indicatie lichen sclerosus. Er zijn enkele studies gepubliceerd waarin acitretine bij sommige patiënten met anogenitale lichen sclerosus een nuttig effect had. Er zijn case reports en studies met minder dan 10 deelnemers gepubliceerd over gebruik van methotrexaat en isotretinoïne. Deze zijn te beperkt om een uitspraak te kunnen doen over de effectiviteit. Hoewel dit allemaal off-label indicaties zijn, valt te overwegen een van deze middelen in te zetten bij ernstige en therapieresistente lichen sclerosus. Deze behandeling vindt bij voorkeur plaats in een gespecialiseerd centrum, met goede begeleiding en monitoring.

Chirurgische behandeling

Mannen

De twee meest frequente complicaties waarvoor chirurgische behandeling nodig kan zijn, zoals een circumcisie of meatomie, zijn balanitis met een phimosis en een meatusstenose. Deze behandelingen komen in aanmerking als lichen sclerosus niet of onvoldoende reageert op topicale therapie en in geval van meatusplastiek bij progressieve stenoserings. Over de onderhoudsbehandeling en follow-up is weinig bekend. Follow-up geschiedt bij voorkeur door de behandelend dermatoloog, en in geval van urethrachirurgie tevens door een uroloog.

Vrouwen

Architecturale veranderingen door lichen sclerosus veroorzaken, niet zelden, dys- of apareunie klachten. Dit kan een indicatie zijn voor chirurgie. Operatie is dan alleen geïndiceerd als patiënt nog coïtus wenst. In zeldzame gevallen is de introïtus zo nauw geworden dat het urinelozing bemoeilijkt. Ook dit kan dan een indicatie voor chirurgie zijn.

Het is belangrijk dat het voor de patiënt duidelijk is dat de lichen sclerosus als onderliggend lijden door chirurgie niet verdwijnt. Voorwaarden voor chirurgische behandeling zijn:

1. Lichen sclerosus is op dat moment niet actief.
2. Er is geen sprake van sensitisatie (= overgevoeligheid voor lichte prikkels) of vulvodynie.
3. Terughoudendheid bij aanwezigheid van bekkenbodempertone.

Chirurgische ingrepen bij (ernstige) genitale en/of urethrale lichen sclerosus vinden bij voorkeur plaats in een centrum met chirurgische ervaring met lichen sclerosus patiënten, voorafgegaan door een consult bij een seksuoloog NVVS en/of geregistreerd bekkenfysiotherapeut.

Overige therapie

Bij het opstellen van deze richtlijn zijn artikelen gevonden met een beschrijving van behandeling met adipose-derived stamcellen en autoloog plaatjesrijkplasma. Vooralsnog is er onvoldoende bewijs om deze behandelingen aan te raden. Er zijn regelmatig vragen over de toepassing van laserbehandeling. Studies leveren onvoldoende bewijs op om deze behandeling aan te bevelen. Bovendien is de veiligheid op lange termijn niet bekend. Daarom wordt behandeling met laser niet aangeraden. Bij patiënten met cutane lichen sclerosus die zeer uitgebreid is of die niet of onvoldoende reageert op behandeling met corticosteroiden of tacrolimus, kan lichttherapie overwogen worden.

Lichen sclerosus bij kinderen

Het klachtenpatroon bij kinderen met lichen sclerosus is vaak complexer dan op volwassen leeftijd. De jeuk en/of pijn in het anogenitale gebied staat meestal op de voorgrond, echter niet zelden presenteren kinderen zich met obstipatie of andere gastro-intestinale klachten. Bij meisjes is van belang dat de behandelaar de vulvaire anatomie en fysiologie van het prepuberale meisje goed kent daar deze in de verschillende prepuberale fases verschilt met die van de volwassen vrouw. Het klinisch beeld kan bij kinderen foutief worden geïnterpreteerd als traumatische laesies, waardoor men lichen sclerosus ten onrechte kan aanzien voor seksueel misbruik. Beoordeling en behandeling van een kind met lichen sclerosus vindt in een kindvriendelijke omgeving plaats in aanwezigheid van een vertrouwde verzorger, waarbij men het kind zoveel mogelijk betreft bij het consult. Kinderen worden bij voorkeur behandeld door een dermatoloog of gynaecoloog met expertise op het gebied van lichen sclerosus bij kinderen. De behandeling van kinderen is in principe gelijk aan die van volwassenen. Het enige verschil is dat de keuze van de sterkte van het corticosteroid (klasse 3 of 4) naast de ernst van de ziekte ook afhankelijk is van de leeftijd van het kind.

Vervolg kinderen met lichen sclerosus tot na de puberteit in ieder geval jaarlijks. Daarna kan de frequentie van controles afhankelijk van de ernst van de ziekte worden bepaald. Bij de meerderheid van de kinderen lijkt de ziekte aanwezig te blijven na de puberteit. Jongens met onvoldoende behandelrespons en/of matig tot ernstige phimosis worden tijdig verwezen naar een uroloog voor chirurgische behandeling.

Organisatie van de zorg

Anogenitale lichen sclerosus is een aandoening die huisartsen, dermatologen, gynaecologen en urologen regelmatig zien, waarbij onder andere de ernst en de reactie op behandeling bepalen wie wat doet. Dit vereist goede samenwerking tussen de verschillende disciplines. Binnen de tweede lijn kan men onderling verwijzen, bijvoorbeeld naar gespecialiseerde centra. Begeleiding door een seksuoloog NVVS kan zinvol zijn om vragen en problemen op gebied van seksualiteit te inventariseren, patiënt (en partner) daarin te begeleiden en seksuele disfuncties te behandelen. Als er problemen zijn met mictie en/of defaecatie of als er sprake is van dyspareunie kan er verwezen worden naar een bekkenfysiotherapeut. Bij psychologische klachten (zoals angst of depressie) kan begeleiding door een gezondheidszorgpsycholoog nuttig zijn.

Bij terugverwijzing van een patiënt naar de huisarts, doet de huisarts er goed aan patiënt op korte termijn (< 6 weken) te zien en niet pas wanneer een volgende controleafspraak geïndiceerd zou zijn. Op deze manier is de huisarts sneller op de hoogte van de huidige situatie en het beleid en niet pas na enkele maanden. Dit advies vermeldt de dermatoloog of gynaecoloog in de brief aan de huisarts.

Kwaliteit van leven, voorlichting en begeleiding

Anogenitale lichen sclerosus beïnvloedt de kwaliteit van leven en het seksueel functioneren. Het is daarom belangrijk dat de behandelend arts niet alleen uitleg geeft, maar ook actief navraag doet naar seksuele problemen, zowel bij mannen als bij vrouwen.

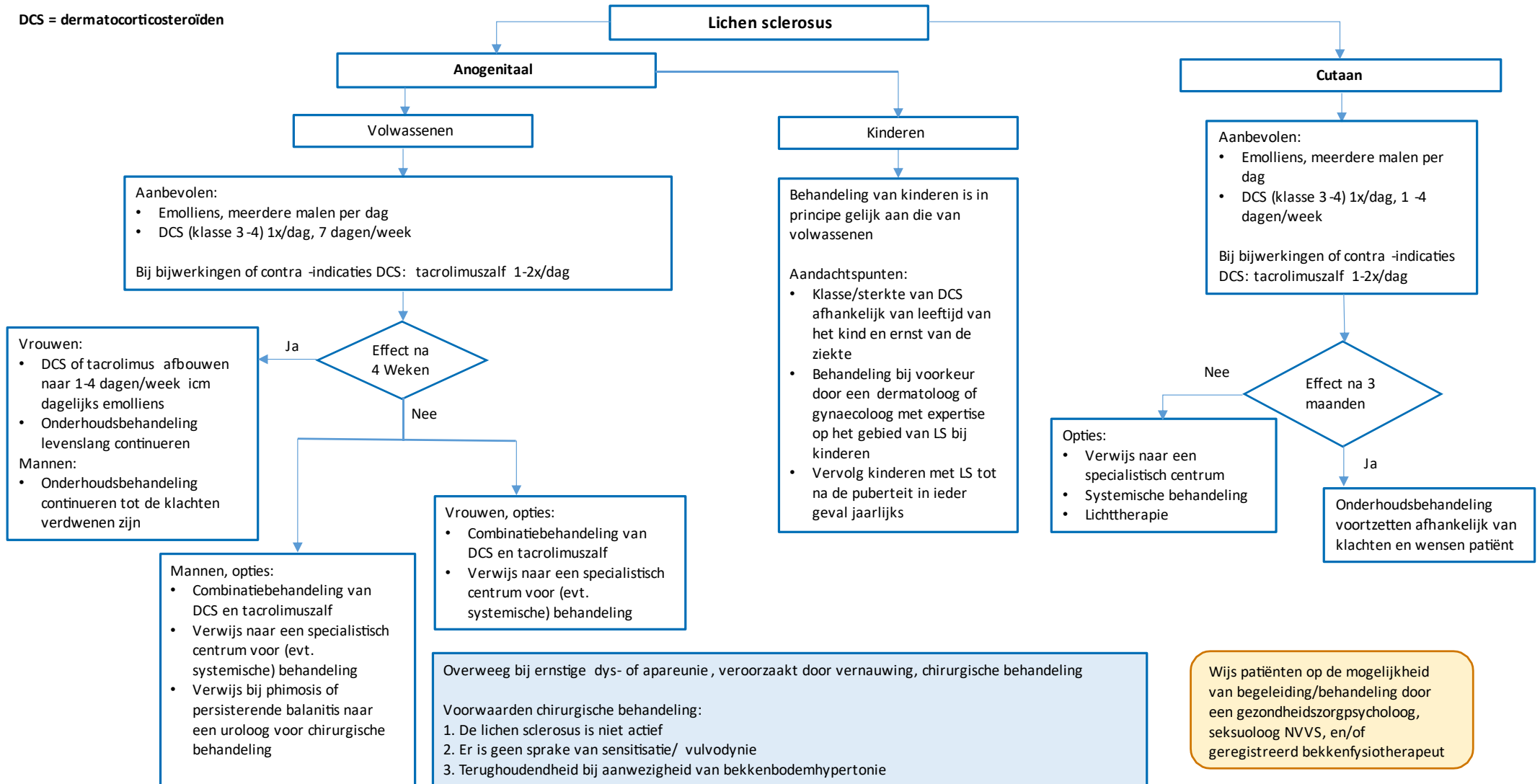
De behandelaar besteedt aandacht aan verzorgings- en leefstijladviezen, bijvoorbeeld manieren om irritatie van de kwetsbare en gevoelige huid bij anogenitale lichen sclerosus te voorkomen en legt uit wat de consequenties kunnen zijn op de seksuele relatie met de partner. Voorbeelden van te bespreken punten zijn de anatomische verandering die coïtus kunnen

bemoeilijken of pijn kunnen veroorzaken, bekkenbodempromblematiek die mogelijk reflectoir kan ontstaan, het belang van relaxatie van de vaginale bekkenbodemmuscultuur, goede seksuele opwinding en voldoende lubricatie.

Voorlichting en begeleiding vormen een belangrijk en onmisbaar onderdeel van de behandeling. Uitleg over de klachten van de aandoening, mogelijke irritatieve factoren, het chronische karakter, het beloop en het belang van onderhoudstherapie verdienen standaard bespreking met iedere patiënt.

Stroomschema behandeling lichen sclerosus

DCS = dermatocorticosteroïden



Patiënten met anogenitale LS dienen jaarlijks gecontroleerd te worden. Afhankelijk van de ernst van de ziekte kan het interval tussen controles verkort of verlengd worden