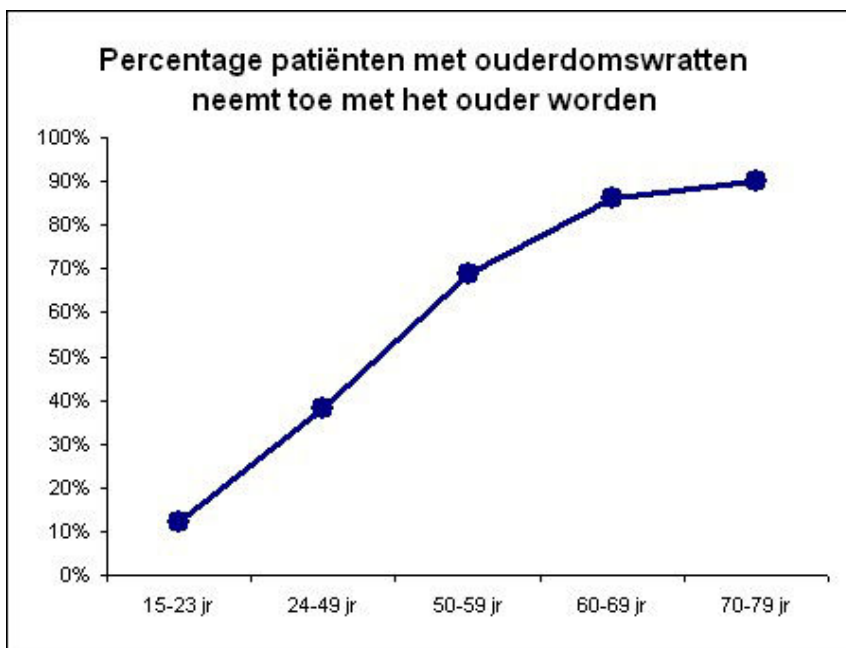
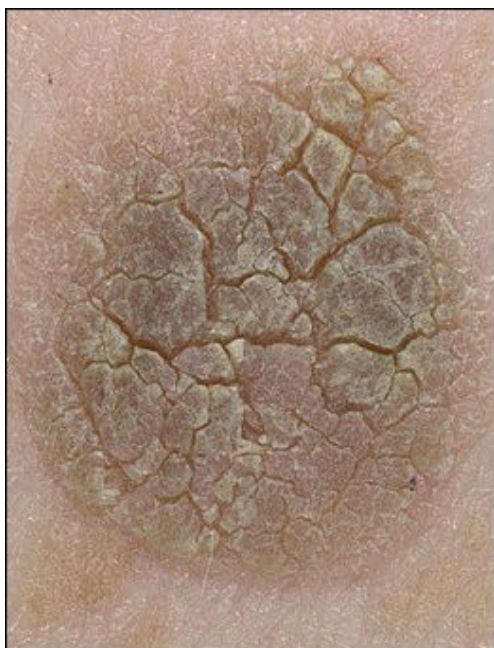


## OUDERDOMSWRATTEN (VERRUCA SEBORRHOICA)

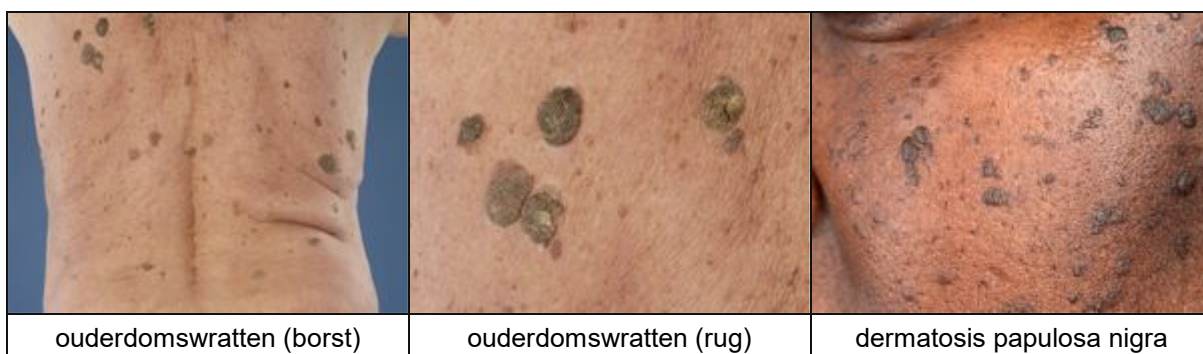### WAT ZIJN HET?

Ouderdomswratten zijn goedaardige vormsels aan de huid, die heel vaak voorkomen, vooral bij oudere mensen (boven de 50 jaar). Ze nemen toe met de leeftijd. Op de leeftijd van 30 jaar heeft men er meestal al een paar. Hoe ouder men wordt, hoe meer er verschijnen. Vandaar de niet zo flatteuze naam ouderdomswrat (verruca senilis). Een andere naam die veel gebruikt wordt is verruca seborrhoica (vettige wrat). De Engelse term is *seborrheic keratosis* of *seborrheic wart*.



### WIE KRIJGT HET?

Iedereen (bijna iedereen) krijgt dus uiteindelijk te maken met verruca seborrhoica (ouderdomswratten). Ze komen bij mannen en bij vrouwen even vaak voor. Het is wel zo dat de ene persoon er meer bevattelijk voor is dan de ander. Sommigen hebben er maar een paar, anderen hebben er honderden. Bij mensen met een gepigmenteerde huid komen ze veel minder vaak voor. Bij gepigmenteerde mensen komt wel een variant van verruca seborrhoica voor die veel kleiner zijn, veel donkerder, en die vooral in het gelaat en de hals zitten. Deze variant heet *dermatosis papulosa nigra*.



### HOE ZIET HET ER UIT?

Ouderdomswratten kunnen verschillende vormen en kleuren hebben. In het begin is het vaak een huidkleurig, geelbruin, grijsbruin plekje met een ruw, fluwelig oppervlak. Later worden ze dikker en groter, met een wratachtig (bloemkoolachtig, hobbelig, brokkelig) oppervlak. Ze zien eruit alsof ze bovenop de huid liggen en makkelijk los te krabben zijn, maar zitten toch stevig vast op de huid. Het oppervlak zit er soms wat gelig en vettig uit, vandaar de

naam verruca seborroica (vettige wrat). De gemiddelde grootte is 0.5 tot 1 cm, maar ze kunnen centimeters groot worden. Soms zijn ze bruin of zwart gekleurd.

Ze kunnen overal op het lichaam voorkomen, uitgezonderd de handpalmen en voetzolen en de lippen. Maar er zijn wel bepaalde plaatsen waar ze het meest voorkomen, zoals de borst, de rug, het gelaat (vooral bij de slapen) en de nek. Soms is het er maar een of een paar, soms is het een hele groep bij elkaar of zit het hele lichaam onder met honderden ouderdomswratten.

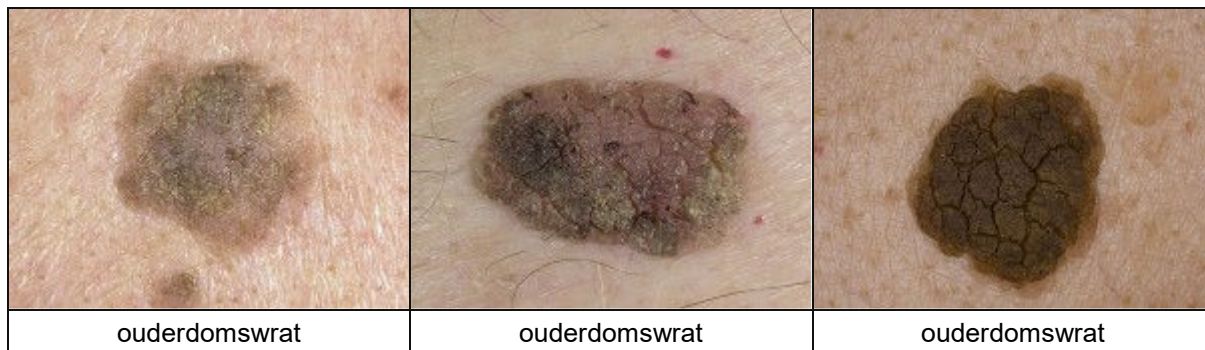Varianten van ouderdomswratten:

### **Stuccokeratosen**

Deze ouderdomswratten zitten met name op de handruggen, onderarmen, onderbenen, enkels en de voetruggen. Het zijn meerdere kleine hard aanvoelende bultjes waarvan de kleur varieert van wit, grijs tot lichtbruin.

### **Dermatosis papulosa nigra**

Dit zijn kleine (1-5 mm groot) bruine tot zwarte vlekjes, bultjes of wratjes die vooral voorkomen in het gelaat en de hals bij patiënten met een donkere huid en bij Aziaten.



### **WAT IS DE OORZAAK?**

Het is nog steeds een groot raadsel hoe ouderdomswratten ontstaan. Andere wratten, zoals voetwratten, worden door een virus veroorzaakt, het humaan papilloma virus (HPV). Bij ouderdomswratten heeft men uitgebreid onderzocht of er sprake is van een virusinfectie; dit is niet gevonden. Omdat de een meer last heeft van ouderdomswratten en dit ook in de familie kan zitten, is het mogelijk dat een erfelijke factor een rol speelt. Op dit moment neemt men aan dat er in de loop der jaren in sommige huidcellen van het lichaam een 'weeffoutje' (mutatie) ontstaat waardoor ze opeens sneller gaan delen en een bultje / wratje vormen.

### **IS HET BESMETTELIJK?**

Het is niet besmettelijk. Er is nooit gevonden dat er een virus of bacterie betrokken is bij het ontstaan van ouderdomswratten, dus is het niet besmettelijk.

### **HOE WORDT DE DIAGNOSE GESTELD?**

Ouderdomswratten zijn over het algemeen makkelijk te herkennen op grond van uiterlijke kenmerken. Het is vrijwel nooit nodig om verder onderzoek te doen. Een enkele keer is het niet helemaal zeker dat het een ouderdomswrat is. Bij twijfel wordt de wrat of een stukje ervan onder lokale verdoving verwijderd en opgestuurd naar het laboratorium voor weefselonderzoek.

### **HOE WORDEN OUDERDOMSWRATTEN BEHANDELD?**

Omdat deze wratten goedaardig zijn, hoeven ze niet te worden verwijderd. Veel mensen willen ze toch graag weg hebben om cosmetische redenen, of omdat ze in de weg zitten (ze kunnen heel groot worden), of omdat ze steeds stuk gekrabd worden en dan bloeden.

De wratten kunnen worden verwijderd. Dit wordt meestal gedaan door de dermatoloog, maar er zijn ook huisartsen die het doen. Er zijn verschillende technieken voor:

#### **Afschrappen**

Met een curette (scherpe lepel) wordt de wrat van de huid afgeschraapt. Daarna blijft er een oppervlakkige schaafwond achter, die geneest met een korstje. Later is er, net als bij een gewone schaafwond, niets of bijna niets meer van te zien.

#### **Bevriezen**

Bevriezen met vloeibare stikstof kan ook. De wrat wordt hierbij kapotgevroren en sterft later af en valt van de huid af.

### **Wegbranden (electrocoagulatie)**

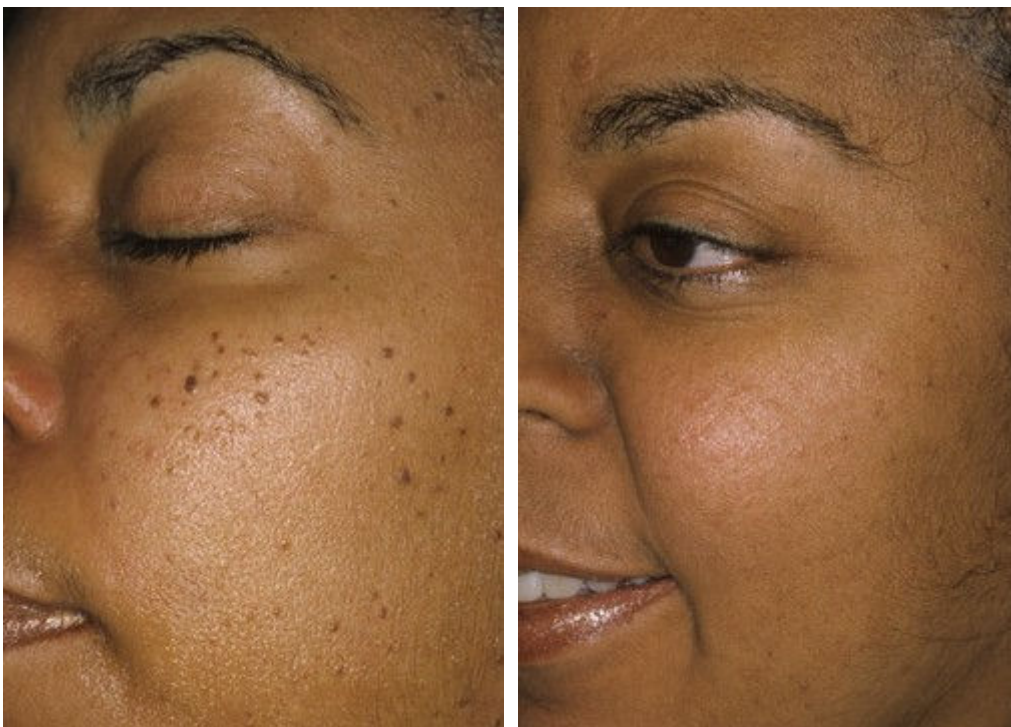Met een electrocoagulatie apparaat kan de wrat nauwkeurig worden weggebrand. Dit is een techniek die vooral handig is bij de kleine wratjes bij gepigmenteerde huid (dermatosis papulosa nigra). Met een klein bolletje worden de wratjes aangestipt en weggebrand. De huid wordt daarvoor eerst verdoofd met een verdovende crème of met verdovingsinjecties.

### **Wegsnijden**

Sommige ouderdomswratten, die erg groot zijn en uitsteken, kunnen onder lokale verdoving worden afgesneden van de huid met een mesje of het blad van een scheermesje.

### **Verdoving**

Omdat de wratten stevig vast zitten aan de huid, is het toch wel nodig om enige vorm van verdoving toe te passen. Soms is koelen met een spuitbusje waarin een hele koude vloeistof zit (chloorethylspray) voldoende. Dit is echter snel weer uitgewerkt. Voor het verwijderen (afschrapen) van grote verruca seborroica is toch een goede, echte verdoving het beste. Hiervoor wordt een klein beetje verdovingsvloeistof (bijvoorbeeld lidocaine) precies onder de wrat gespoten. Daarna kan de wrat, ook hele grote in het gelaat, pijnloos worden verwijderd. Een andere methode, die vooral geschikt is voor dermatosis papulosa nigra, is het aanbrengen van een verdovende crème (EMLA crème). Dit moet een uur voor de behandeling worden aangebracht en afgedekt met plastic huishoudfolie.



dermatosis papulosa nigra wratjes voor en na behandeling met electrocoagulatie

### **WAT KAN IK ER ZELF AAN DOEN OM OUDERDOMSWRATTEN TE VOORKOMEN?**

Er is niets wat u zelf kunt doen of laten om het beloop van ouderdomswratten te beïnvloeden of het ontstaan van de wratten te voorkomen.

Het wordt afgeraden om de wratten zelf af te krabben, dit is niet zo eenvoudig als het lijkt, en er kunnen wondjes ontstaan die gaan infecteren. Indien u van de ouderdoms wratten af wilt, kunt u deze beter door uw arts laten verwijderen. Die kan gelijk ook beoordelen of het wel echt een verruca seborroica is.

### **WAT ZIJN DE VOORUITZICHTEN?**

Ouderdomswratten gaan niet vanzelf weg. Ze kunnen groter worden, soms enkele centimeters groot. Ze kunnen ook heel dik worden, en zijn dan moeilijker te verwijderen. Ze kunnen gaan bloeden en gaan irriteren. Ze zijn echter niet kwaadaardig, en kunnen ook niet kwaadaardig worden.

