

Richtlijn Proctologie voor Dermatologen

Afdelingen Dermatologie:

Isala klinieken Zwolle

Meander MC Amersfoort

Academisch Medisch Centrum Amsterdam

Juni 2017

GRR Kuiters

MT Bousema

PB Nanninga en JG Geerdink

Inhoud

1. Anatomie
2. Fysiologie
3. Het consult
 - a. Anamnese
 - b. Proctologisch onderzoek
 - c. Aanvullend onderzoek
4. Ziektebeelden
 - a. Perianale dermatitis / pruritus ani
 - b. Fissuren
 - c. Hemorroïden
 - d. Mucosa prolaps
 - e. Anale intraepitheliale neoplasie (AIN)
 - f. Perianaal abces
 - g. Fistula ani
5. Basiszalven in de proctologie
6. Voorlichting

Addendum 1 Antistollingsbeleid

Addendum 2 Assistentie protocol proctologie

Literatuur

Anatomie

Bekkenbodem:

Bodem van kleine bekken wordt voornamelijk gevormd door:

m. levator ani, m. puborectalis, m. pubococcygeus, m. ileococcygeus.

Ano-rectum (proctum):

Rectum vanaf sigmoïd tot linea dentata.

Anale kanaal vanaf linea dentata tot linea anocutanea.

Circulaire spierlaag van colon is ter plaatse van het anale kanaal verdikt tot m. sphincter ani internus.

Longitudinale spierlaag vormt samen met de m. levator ani de m. sphincter ani externus.

Anale kanaal heeft een zeer uitgebreide fijn vertakte sensibele innervatie.

Histologie:

Overgang van:

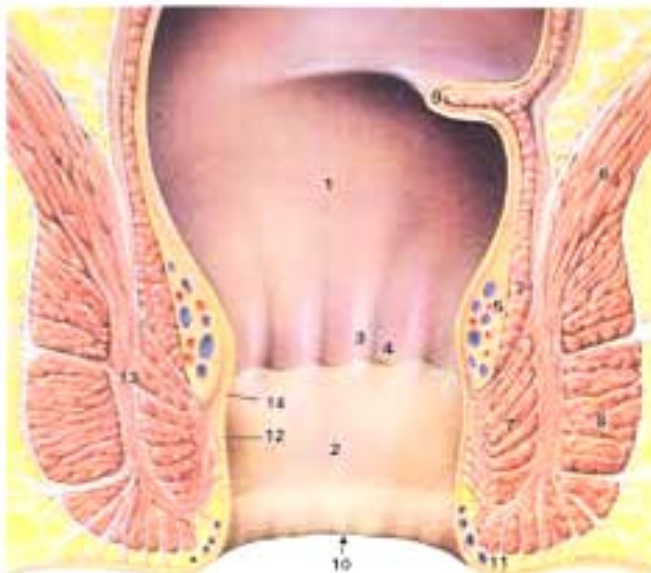
- cilindrisch epitheel in het rectum naar...
- niet verhoornend plaveiselcel epitheel in het anale kanaal naar...
- verhoornend plaveiselcel epitheel met adnex structuren in de perianale huid

Verzorging:

Neurogeen : S3—S4 via n. pudendus

Arterieel : a. rectalis inferior, medialis en superior (via a. iliaca int resp. a. mesenterica inf)

Veneus : via plexus haemorrhoidalis ext/inf en int/sup naar v. iliaca interna en v. porta



Figuur 1 - Topografie van het anale kanaal.

1. Rectum
2. Anaal kanaal
3. Columnae rectalis
4. Crypte van Morgagni met linea dentata
5. Plexus haemorrhoidalis superior
6. Spieren van de bekkenbodem
7. M. sfincter ani internus
8. M. sfincter ani externus
9. Plica transversalis recti (Kohlrausch)
10. Linea anocutanea
11. Plexus haemorrhoidalis inferior
12. Ligament van Parks
13. Spatium intermusculare
14. M. canalis ani.

Fysiologie

Vulling:

De normale druk bij manometrie wordt gevormd door de rustdruk (m. sphincter ani internus) en de willekeurige druk (m. sphincter ani externus en m. levator ani) tezamen. De rustdruk bedraagt ca 75 mmHg (35—140 mmHg) en de willekeurige druk ca 80 mmHg (15—240 mmHg).

Een gezamenlijke druk onder 95 mmHg (incontinentia alvi) of boven 160 mmHg lijkt pathologisch. Vulling van de rectale ampul met 300—400 ml geeft activatie van de strekreceptoren van m. levator ani.

Inhibitie:

Onder invloed van druk ontstaat relaxatie van de m. sphincter ani interna en contractie van m. sphincter ani externus. Defecatie komt niet op gang en de m. sphincter ani internus contraheert weer.

Defecatie:

Idem zoals inhibitie, echter vulling in anale kanaal wordt gehonoreerd met relaxatie van m. sphincter ani externus. Hierbij vindt vergroting plaats van puborectale hoek van ca 90 tot 135 graden bij evacuatie.

In het anale kanaal kan onderscheid worden gemaakt tussen vast, vloeibaar of gas.

Het consult

Anamnese:

- *(Peri-)anale klachten:* jeuk (wanneer?), pijn, tenesmi (intermitterende aanvallen van krampende, brandende pijn in anus en perineum). De aanvallen kunnen spontaan optreden of geluxeerd worden door een vol rectum of defecatie). Hoe lang bestaan de klachten al?
- *Bloedverlies*:* hoeveelheid, helderrood/donkerrood, op toiletpapier, op/door de faeces etc. Slijm- vochtverlies? Hoe lang bestaan deze klachten al.
- *Defaecatie:* regelmaat (hoe vaak), obstipatie, loze aandrang (aandrang tot defecatie en persen zonder resultaat), zwelling en anale hygiëne, noodzaak manuele/ digitale verwijdering, veranderd patroon.
- *Gewichtsverlies:* dieet, vermoeidheid, slechte eetlust. Hoe lang bestaat dit al?
- *Buikpijn/buikklachten:* welke onverklaard? Hoe lang al klachten?
- *Voorgeschiedenis:* SOA, atopie, darmlijden zoals IBS, diverticulose, M.Crohn, colitis ulcerosa, poliepen, (operatieve) ingrepen anaal, vakantie, tropen bezoek en ander onderliggend lijden.
- *Medicatie:* oraal, lokaal en eigen middelen, vochtige toiletdoekjes (“wetties”), Sperti, laxantia en anticoagulantia.
- *Familie anamnese:* darmziekten (IBD), colorectaal carcinoom (CRC)
- Deelname *bevolkingsonderzoek*
- *Sociaal:* beroep, sporten, hobby?
- Vrouwen: (aantal) *zwangerschappen/partus*

*Risico-indicatoren voor colorectaal carcinoom bij patiënten met bloedverlies per anum

hogere leeftijd-arbitrair (50 jaar of ouder),

veranderd defecatiepatroon, onverklaarde ijzerebreksanemie, ontlasting vermengd met bloed,

buikpijn/buikklachten onverklaard,

onbedoeld gewichtsverlies , afwezigheid (peri) anale afwijkingen ,

CRC familie 1^{ste} graad (<70e jaar).

Proctologisch onderzoek:

- Patiënt geruststellen, uitleg geven over de procedure. Laten aangeven indien iets pijn doet.
- Steensnedeliggig: (rugligging in proctologische stoel) of evt knie—elleboogsliggig.
- Inspectie: goed spreiden, beschrijving liggig anus (trechteranus), beharing, faecale verontreinigig, kleur, eventuele aanwezigheid van marisken, fissura, erosies, fistels, ulcera, prolaberend slijmvlies, uitvloed, verruceuze afwijkingen, tumoren, prolaps e.d.
- Rectaal toucher: sfincterspanning, abnormale weerstanden, eventuele harde feces in de ampul, hernatie vagina-achterwand, bij mannen beoordeling van de prostaat; glad? palpabele afwijkingen? pijn? Richting bepalen van het anale kanaal voor proctoscopie. Bloed aan de handschoen?
- Proctoscopie: beschrijvig van slijmvlies, hemorroïdale plexus, aanwezigheid hypertrofische papillen van Morgagni, erosies, pigmentatie, fissuren, verruceuze laesies. Let op het overgangsepitheel: punctaties, wit vlokkerig beslag, teleangiëctastieën, bloedingen, e.d. Gebruik zo nodig kleine en grote wattenstaafjes om de plooiën goed te ontvouwen en te inspecteren.
- Instrumentarium:
 - Open proctoscoop (verschillende maten, metaal en/of plastic).
 - Ligatuurtang voor rubberband (met zuig).
 - Azijnzuur oplossing 2%, jodiumoplossing (Lugol), verdoving
 - Fistelsondes en cryptehaken.
 - Biopsietangen en stansbiopteurs.
 - Coagulatie apparaat met afzuigig.
 - Vloeibare stikstof.

Aanvullend onderzoek:

- Aankleuren overgangsepitheel met Azijnzuuroplossing en/of lugol ter beoordeling van mogelijke virale afwijkingen.
- Histologie: Biopsietang. Vermeld in de aanvraag de locatie van afname door het gebied te benoemen (bijvoorbeeld: tpv overgangsepitheel óf halverwege het anale kanaal óf perianaal) en bij intra anale biopten ook een klokaanduiding tussen 1u en 12u .
- Bacteriologie/virologie: kweekstokken.
- Allergologie: epicutane testen.

Ziektebeelden

Perianale dermatitis / pruritus ani:

Predisponerende factoren

Hyperhidrosis.
Trechter-anus.
Hypertrichosis.
Mariske met faecaal arrest.

Dermatologische oorzaken

Eczemen (acuut, subacuut en chronisch).
Eczema ortho-ergicum.
Eczema contactallergicum.
Eczema seborrhoicum.
Eczema atopicum.
Eczema infectiosum (mycotisch, bacterieel, protozoair, viraal).
Infecties.
Psoriasis inversa.
Lichen sclerosus.
Lichen ruber planus.
Lichen simplex chronicus.

Overig

Bulleuze dermatosen.
Deficiënties.
Premaligniteiten: (Peri) Anale Intraepitheliale Neoplasie: (P)AIN.
Maligniteiten.
Seksueel overdraagbare aandoeningen: gonorrhoe, lues, condylomata acuminata.
Acanthosis nigricans benigna.
Steroid atrofie.
Psychogene pruritus.

Proctologische oorzaken

Hemorroiden.
Fissura ani.
Mucosa prolaps.
Rectum prolaps.
Rectum Poliep.
Hypertrofische papil van Morgagni.
Fistula ani.
Proctitis en colitis NNO (SOA, protozoaire en worminfecties, etc).
Cryptitis en papillitis.
M. Crohn.
Colitis ulcerosa.
Perianaal Thrombose.
Rectumcarcinoom.

Behandeling

Afhankelijk van de oorzaak, bij dermatologische oorzaken veelal zalftherapie, zie hoofdstuk 5.

Fissuren:

De breed geaccepteerde definitie van een anale fissuur is een radiaire (ischemische) ulceratie van het anoderm, distaal van de linea dentata en meestal posterieur gelegen (80 tot 90%).

Er wordt onderscheid gemaakt tussen *acute* en *chronische* fissura ani.

Acute fissuren

1. symptomen <6 weken aanwezig.
2. bij inspectie *geen morfologische tekenen van chroniciteit* (zichtbare interne sfinctervezels, opgeworpen wondranden, ontstekingspoliep (hypertrofische papil van Morgagni)).

Chronische fissuren

1. symptomen > 6 weken aanwezig
2. bij inspectie *morfologische tekenen van chroniciteit* (zichtbare interne sfinctervezels, opgeworpen wondranden, ontstekingspoliep (hypertrofische papil van Morgagni)).

Oorzaken

Trauma (harde ontlasting met fecaal trauma, obstipatie) en hoge spanning m. sphincter ani internus door pijn.

Door de hoge spanning en pijn wordt een reflectoïr spasme van de interne anale sphincter onderhouden waardoor kritieke belemmering van de vaatvoorziening ontstaat met ischemie als gevolg (takjes van a.rectalis inferior op commissura posterior en in mindere mate ook anterior maken nauwelijks verbinding).

Bij manometrie hoge drukwaarden.

Symptomatologie

Heftige pijn tijdens en in aansluiting op defecatie die 1 a 2 uur aanhoudt.

Soms ook jeuk, een branderig gevoel of weinig helderrood bloedverlies.

Fissura in 80% posterieur en circa 20% anterieur gelokaliseerd.

Behandeling (acuut en chronisch)

De behandeling van fissura ani richt zich op het opheffen van spasme van de interne anale sphincter. Behandelstrategieën zijn grofweg in te delen in *conservatieve maatregelen* (chemische relaxatie glad spierweefsel) en *chirurgische interventie*.

Belangrijk is te beseffen dat naar verwachting circa 90% van de acute fissuren spontaan (zonder enige interventie) geneest. Het grootste deel van de fissuren zal dus niet door een specialist, of zelfs niet door een arts, beoordeeld worden.

Een deel van de acute fissuren zal niet reageren op lokale behandeling of de behandeling wordt gestaakt door bijwerkingen als hoofdpijn (bij ISDN crème). Bij hoofdpijn kan er gewoon door gesmeerd worden en paracetamol worden geadviseerd.

Naar schatting is er in 1/3 van de patiënten die worden behandeld met lokale middelen progressie naar een chronische fissuur en wordt de recidiefkans na behandeling met alleen chemische relaxantia rond de 50% geschat.

1. Vezelrijke voeding, voldoende vochtinname (1,5-2L /dag) en bekkenbodemspieroefeningen.
2. Pijnbestrijding.
3. Lokaal analgetische zalf; cremor vaseline lidocaine , evt met lokale infiltratie anaestheticum bij onderzoek.
4. Diltiazem crème 2%, 3dd of ISDN crème 5-6dd.
Volgens schema crème aanbrengen op de fissuur en de huid rondom de anus; de behandelingsduur bedraagt in het algemeen 6-12 weken.
5. Botox 20-40 E in m. sfincter internus.
Bijwerking: fecale incontinentie.
6. Laterale interne sphincterotomie.
Bijwerkingen: incontinentie (ca 30% !) met flavi, soiling en incontinentia alvi. Vooral bij ouderen (zwakke bekkenbodem), zwangere vrouwen, vrouwen met vaginale bevalling (occult sfincter letsel) en bij ischemische hartziekten relatieve contra-indicatie.
7. Fissurectomie, dan wel curettage van de fistel en omliggend weefsel.
8. Anale dilatatie = obsoleet.

	ISDN	Diltiazem	Botulinetoxine-A
Werking	↑ lokale bloedtoevoer ↓ druk interne sfincter	Relaxatie interne sfincter	Relaxatie interne sfincter
Gebruik	5 dd (gedurende 6-12 wkn) In fissuur en rest anus smeren	3 dd (gedurende 8wkn) In fissuur en rest anus smeren	2x 20 IE
Effect	49% effectief (vs 36% placebo) Recurrence 50%	66% effectief (Symptoomvrij 32 wkn) Bij in-eff ISDN --> 19 van 39 bij Tildiem wel effect	73% na 2mnd effectief Na 2e injectie nagenoeg 100% Na 6mnd 42% recurrence
Combi-therapie ISDN met Botox; na 6 wkn 66% effectief (vs 20% alleen Botox)			
Laterale interne sfincterotomie: succes 95%, infectie 2%, incontinentie 17%			

Diltiazem

Calciumantagonist; remt de langzame influx van Ca^{++} -ionen door de celmembraan van de contractiele en prikkelgeleidende cellen in het glad spierweefsel perifere arteriën, waardoor de contractie vermindert. Hierdoor daalt de perifere arteriële weerstand.

ISDN-crème

Isosorbidedinitraat splitst nitraten af. Nitraten werken via afsplitsing van het molecuul NO verslappend op glad spierweefsel. Toegepast bij een anusfissuur daalt hierdoor de rustdruk van de interne anale sfincter en verbetert de doorbloeding van het anoderm. Hierdoor wordt de genezing bevorderd. De werking houdt ca. 3 uur aan. Pijnverlichting treedt in het algemeen pas op na ca. 2 weken.

Aanbeveling Proctologie richtlijn NVVH 2015

Conservatieve therapie chronische fissura ani

Behandel een chronische fissura ani bij voorkeur met Diltiazem 2% indien dit nog niet eerder heeft plaats gevonden (zoals beschreven bij acute fissura ani).

Als eerder gestart is met lokaal nitraat behandeling, kan deze bij falen van therapie worden omgezet naar Diltiazem 2%.

Botuline toxine kan worden overwogen als alternatieve stap binnen de behandeling, of als step-up indien lokale therapie faalt, alvorens wordt over gegaan tot chirurgische interventie.

Chirurgische behandeling chronische fissura ani

Gekozen kan worden voor een sfinctersparende operatieve ingreep waarbij fissurectomie (al dan niet in combinatie met botuline toxine) de voorkeur heeft. Curettage van de fissuur met het eromheen liggende weefsel om een verse wond te creëren die per secundam kan genezen zou vooraf moeten gaan aan een fissurectomie.

Een niet sfinctersparende operatie zoals de laterale interne sfincterotomie dient alleen uitgevoerd te worden bij refractaire chronische fissuren niet reagerend op bovengenoemde therapieën.

Bij vrouwen dient men zeer terughoudend te zijn met de laterale interne sfincterotomie De operatie dient te worden uitgevoerd door chirurg met proctologische expertise.

Inwendige hemorroïden:

Inwendige hemorroïden worden gevormd vanuit de plexus hemorrhoidalis superior. Dit vormt het corpus cavernosum recti met A-V shunts (anale kussens). De anale kussens bestaan uit;

- mucosa
- submucosaal fibro-elastisch bindweefsel
- arterioveneus systeem (plexus hemorrhoidalis superior)
- ze bevinden zich boven de linea dentata
- ze dragen bij aan anale rustdruk en voorkomen incontinentie/flatus/vochtverlies.

De a.rectalis (of hemorrhoidalis) superior lijkt een belangrijke rol te spelen in ontwikkeling van hemorroïden. Door destructie van het fibrineus bindweefsel (gehecht aan de musculus van Treitz) zakken de anale kussens uit en ontstaan sponsachtige zwellichamen. De veneuze terugvloed wordt belemmerd terwijl de arteriële instroom door gaat. Hierdoor zwelt de arterio-veneuze plexus tijdens en na persen hetgeen kan leiden tot oppervlakkig erosief slijmvlies met bloeden en/of prolaps. De zwellichamen liggen gebruikelijk op 3u, 7u, 11u in steensnedeligging. Het behoud van de anale polster is van belang voor een goede waarneming van de consistentie van de ampulla recti en behoud van continentie. Aambeiwefsel behoort tot de normale anatomie van het anale kanaal en is ook bij kinderen aanwezig.

Oorzaken

Overmatig persen, zwaar lichamelijk werk, dislocatie van plexus hemorrhoidalis, sphincter tonusverhoging, zwangerschap, aanleg.

Risicofactoren:

Leeftijd (vooral tussen 40 en 60), obstipatie, inactiviteit met verzwakte bekkenbodemuisculatuur, defecatiestoornissen (uitstellen, afwijkende houding bij defecatie, etc), anale irritatie, frequent dunne ontlasting/chronische diarree, meerdere en/of gecompliceerde zwangerschappen.

Symptomatologie

Prolaps (61-100%)

Helder rood bloedverlies (73-100%)

Pijn (23-77%)

Jeuk (8-70%)

Lekkage/soiling/verlies van slijm (ca 10%)

Classificatie (Goligher)

- Graad I: bloedverlies, normaal hemorroïdaal weefsel;
- Graad II: prolaps van hemorroïden bij defecatie, spontaan terugtrekken van de hemorroïden; bloedverlies;
- Graad III: prolaps spontaan of bij ontlasting, manuele reductie nodig; bloedverlies;
- Graad IV: permanente prolaps, niet reduceerbaar; bloedverlies

NB: de classificatie kan afhankelijk van de situatie sterk wisselen, derhalve voor de praktijk weinig zinvol (CBO 1994), maar wordt in internationale literatuur nog altijd veel gebruikt.

Uitwendige hemorroïden:

Uitwendige hemorroïden bestaan uit een veneuze plexus distaal van de linea dentata en zijn bekleed met anoderm (geven met name klachten indien getromboseerd).

Aanbevolen diagnostiek bij rectaal bloedverlies (richtlijn proctologie NVVH2015)

Voor patiënten jonger dan 50 jaar met bloedverlies per anum zonder risico-indicatoren voor colorectaal carcinoom (CRC)* of verdenking op inflammatoir darmlijden kan endoscopie achterwege worden gelaten.

Voor patiënten jonger dan 50 jaar met bloedverlies per anum, met risico-indicatoren voor CRC* of verdenking op een inflammatoir darmlijden dient een colonoscopie verricht te worden (gelijk de NHG standaard).

Voor patiënten van 50 jaar en ouder met bloedverlies per anum is er in principe indicatie voor aanvullende diagnostiek, in eerste instantie coloscopie.

Bij patiënten van 50 jaar en ouder met bloedverlies per anum zonder risico-indicatoren voor CRC* of verdenking op inflammatoir darmlijden, met bijvoorbeeld recente *niet* afwijkende bevinding bij bevolkingsonderzoek kan bij een goede (klinische) verklaring voor rectaal bloedverlies (bijv hemorroïden) endoscopie in eerste instantie achterwege gelaten worden.

Bij persisterend bloedverlies per anum na behandeling voor vermeende hemorroïden moet laagdrempelig een colonoscopie gedaan worden.

*Risico-indicatoren voor CRC bij patiënten met bloedverlies per anum

hogere leeftijd-arbitrair 50 jaar of ouder, veranderd defecatiepatroon, onverklaarde ijzergebreksanemie, ontlasting vermengd met bloed, buikpijn/buikklachten onverklaard, onbedoeld gewichtsverlies, afwezigheid (peri) anale afwijkingen, CRC familie 1^{ste} graad <70 jaar.

Behandeling van hemorroïden

Is gericht op het opheffen van de oorzaak en reconstructie van ontstane afwijkingen.

Conservatief

- Altijd dieet beoordelen, 3-4 eetlepels zemelen 's ochtends met zuivel gevolgd door 1-2 glazen water of bijv macrogolen, vochttoevoer 2 liter/dag
- Aandacht voor defaecatie methode, hoogte toilet, voetondersteuning voor juiste hoek bekken, tijd nemen, etc.
- Bekkenbodemspieroefeningen

Invasief

1e & 2e graads hemorroïden

- Behandeling met rubberbandligatie. Indien na maximaal vier behandelssessies bloedverlies persisteert en andere pathologie is uitgesloten (zie aanbeveling diagnostiek), kan een alternatieve methode worden overwogen (zie graad 3 of 4).
- Behandel de patiënt bij voorkeur met niet meer dan drie bandjes per sessie. Bij het plaatsen van de vacuumcup altijd vragen naar pijn. Indien positief, de vacuumcup hogerop plaatsen.
- Bij patiënten met bloedverlies per anum waar nog geen eerdere indicatie was voor colonoscopie moet na maximaal twee behandelssessies (indien geen afname optreedt in het bloedverlies), het uitsluiten van andere pathologie overwogen worden.
- Overige behandelmogelijkheden: lasertherapie met laserhaemorrhoidoplastiek (LHP), sclerotherapie.

3e & 4e graads hemorroïden

- Behandeling met rubberbandligatie.
- Indien er na maximaal vier behandelingen geen effect is, kiezen wij in 1e instantie op grond van voortschrijdend inzicht en ervaringen (2016) voor chirurgisch ingrijpen zoals een LHP.
- Bij falen overwegen operatieve behandeling.

Operatieve mogelijkheden

Bij graad 3 en 4 circulaire hemorroïden kan gekozen worden voor:

- laserhaemorrhoidoplastiek (LHP)
- conventionele hemorroidectomie (CH) (open methode volgens Milligan Morgan / gesloten methode volgens Ferguson) of
- stapled hemorrhoidopexy (SH),

Operatieve behandeling LHP wordt niet overal door dermatologen uitgevoerd. Indien zij dit wel doen, dan meestal op de operatiekamer.

De CH en SH wordt door chirurgen uitgevoerd op de operatiekamer. Patiënt dient dan verwezen te worden naar de chirurg.

Rubberbandligatie

Na behandeling patiënt waarschuwen voor gering bloedverlies, kramperig gevoel en loze aandrang. Soms last met plassen.

Tijd nemen voor ontlasting, vezelrijke voeding, voldoende drinken en bekkenbodemspieroefeningen.

Bij aanhoudende pijn of bloedverlies (meer dan een kopje) en of problemen met plassen, contact opnemen met het ziekenhuis

Behandeling getromboseerde (uitwendige) hemorroïden

Behandeling getromboseerde *externe hemorroïden* (plexus hemorroidalis inferior, ofwel randvenen) in eerste instantie conservatief; middels lokale medicamenteuze middelen, orale pijnstilling en laxantia.

Bij getromboseerde *externe hemorroïden* heeft een excisie de voorkeur boven incisie en exprimatie. Bij zeer pijnlijk (externe) getromboseerde hemorroïden in de vroege fase kan incisie overwogen worden.

Bij getromboseerde interne hemorroïden wordt een acute hemorroïdectomie ontraden.

Bij gebrek aan literatuur kan incisie en exprimatie bij *getromboseerde interne hemorroïden* niet aanbevolen danwel afgeraden worden.

Mucosa prolaps:

Zeer frequent voorkomende oorzaak van perianale klachten zoals eczeem, fissura ani, haemorrhoidachtig klachtenpatroon.

Oorzaak vaak gelegen in aberrante defecatie gewoonte, verzwakte bekkenbodemspiculaatuuur of chronische obstipatie.

Meestal prolaps (vooral vrouwen) van mucosa en/of hemorroïden van rectum voorwand.

Therapie

1. rubberband ligaturen.
2. bij ouderen/verzwakte bekkenbodem verwijzen voor bekkenbodem training via fysiotherapeut.
3. rectopexie of operatief reën van rectumvoorwand.

(Peri) Anale intraepitheliale neoplasie (P)AIN:

Deze neoplasieën worden veroorzaakt door het humaan papilloma virus (HPV). Het gaat dan met name om de oncogene types HPV 16 en 18. Het virus dat ook verantwoordelijk is voor de afwijkingen CIN en VIN bij vrouwen.

Na infectie hiermee is dit virus in staat een premaligne aandoening te veroorzaken.

Perianaal kan dit klachten geven van jeuk/pijn en of bloedverlies. Intra-anaal geeft het meestal geen klachten en is het een toevallsbevinding bij coloscopie of proctoscopie.

Zonder behandeling kan het in een gering percentage leiden tot een vorm van anuscarcinoom.

Het beeld is recent sterk in de belangstelling gekomen na het veelvuldig voorkomen ervan bij HIV-positieve mannen die seks hebben met mannen.

Er loopt nu een uitgebreid onderzoek naar deze groep patiënten.

In de rest van de populatie komt het steeds meer voor, mogelijk ook door een toename van gebruik van immunosuppressiva. Dit bij mensen die een transplantatie hebben ondergaan of bij patiënten die biologicals gebruiken. Ook hier betreft het een premaligne aandoening die in enkele procenten van de gevallen kan ontaarden in anuscarcinoom.

Onderzoek

Bij perianale lokalisatie ziet men een verruceuze afwijking al of niet verheven. De kleur kan variëren van gepigmenteerd tot wittig. Intra-anaal is de afwijking te vinden op het overgangsepitheel en presenteert zich als een verruceuze afwijking of als een wittig, vlokkerig beslag. Pas na bekijken met een vergroting (hoge resolutie anoscopie) vallen punctaties en teleangiëctasieën op.

De gradatie van de aandoening (van I tot III) is slechts histopathologisch te bepalen. Bij I is een gering deel van het epitheel veranderd, bij III is de hele dikte van het epitheel aangedaan. Biopteren van de laesies is dus altijd aangewezen.

Therapie

AIN I behoeft geen behandeling en moet vervolgd worden. AIN II en III dienen wel behandeld te worden.

De tot nu toe meest effectieve behandeling bestaat uit coagulatie elke twee maanden totdat de laesies zijn verdwenen. Dit kan al of niet na lokale anesthesie worden gedaan afhankelijk van de lokalisatie in het anoderm. Deze therapie wordt gegeven in enkele centra in Nederland die over de juiste apparatuur beschikken (hoge resolutie anoscoop met videoscherm en mogelijkheden tot opnames/foto's).

Regelmatige controle en biopteren van verdachte laesies blijft aanbevolen om eventuele verandering van stadium bij te houden.

Perianaal abces:

Dit gaat in 30-40 % uit van de crypte van Morgagni. Het gaat vaak gepaard met buikkrampen en/of diarree (i.v.m. eventuele M.Crohn).

Behandeling

Operatief.

Standaard: alleen ovaalexcisie evenwijdig aan de lijnen van de sfincter.

Bij een hoog gelegen abces alleen drainage, niet op zoek gaan naar de inwendige opening, later eventuele fistel behandelen.

Nabehandeling: douchen/spoelen 2-3dd en laxantia. Controle na een week.

Fistula ani:

Vaak jeuk, pijn, uitvloed van sereus en of pussig of bloederig exsudaat.

Goede inspectie van belang, sonderen – indien mogelijk, – en zoeken naar opening.

Oorzaak: voorgaand abces, cryptitis nno, colitis ulcerosa, Crohn, SOA's, eerdere operaties etc

Zeer oppervlakkige fistels met in- en uitgang perianaal klieven.

Overige fistels doorverwijzen naar de chirurg

Basiszalven in de proctologie

Basis: Cremor zinci sulfati vaselini 0,5% FNA.

Let op: deze basis bevat propyleenglycol en geeft soms lichte irritatie.

Eventueel basis preparaat met:

- LCD 5-20% (anti—inflammatoir), HCA 1%, of evt kortdurend en gecontroleerd (ivm steroidatrofie) TAC 0,1%, betamethason 0,1% of mometason vetzalf in pulse therapie.
- Pimecrolimuscreme of tacrolimuszalf als non-steroïdale anti-inflammatoire therapie.
Nadeel: branderig/prikkerig na applicatie.
- Chloorhexidine digluconaat 0,1-1%, sulf.praec 5-10%, zinkoxide, fusidinezuurcreme (antibacterieel).
- Silkiszalf (bij psoriasis).

Lokaal-anesthesie:

- Cr. vaselini lidocaini 3% FNA of
- Instilagel bij inbrengen proctoscoop

Cave: check zn bij alle gebruikte preparaten de samenstelling en met name de conserveermiddelen.

Zie www.cbg-meb.nl.

Voorlichting

Patientenfolders

<http://proctologie.weebly.com/>

-Aambeien: <http://www.huidziekten.nl/folders/nederlands/aambeien.htm>

-Aambeien behandeling: <http://www.huidziekten.nl/folders/nederlands/behandeling-aambeien.htm>

-AIN achtergrondinformatie:

<https://www.amc.nl/web/Zorg/Patient/Patientenfolders/Achtergrondinformatie-over-voorstadia-van-anuskanker-AIN-en-hiv.htm>

-AIN veel gestelde vragen: <https://www.amc.nl/web/Zorg/Patient/Patientenfolders/Veel-gestelde-vragen-random-AIN-1.htm>

-AIN controle: <https://www.amc.nl/web/Zorg/Patient/Patientenfolders/Controle-op-Anale-Intraepitheliale-Neoplasie-AIN-1.htm>

-AIN behandeling: <https://www.amc.nl/web/Zorg/Patient/Patientenfolders/Behandeling-van-Anale-Intraepitheliale-Neoplasie-AIN.htm>

-Anale jeuk en perianaal eczeem: <http://www.huidziekten.nl/folders/nederlands/anale-jeuk.htm>

-Condylomata acuminata: <http://www.huidziekten.nl/folders/nederlands/anogenitalewratten.htm>

-Contacteczeem: <http://www.huidziekten.nl/folders/nederlands/allergischcontacteczeem.htm>

-Fissura ani: <http://www.huidziekten.nl/folders/nederlands/fissuraani.htm>

-Fistels van de huid: <http://www.huidziekten.nl/folders/nederlands/fistels-onder-de-huid.htm>

-Gonorrhoe: <http://www.huidziekten.nl/folders/nederlands/soagonorrhoe.htm>

-Herpes genitalis: <http://www.huidziekten.nl/folders/nederlands/soaherpesgenitalis.htm>

-Hidradenitis suppurativa: <http://www.huidziekten.nl/folders/nederlands/jrmhidradenitis.htm>

-Lichen sclerosus: <http://www.huidziekten.nl/folders/nederlands/lichen-sclerosus.htm>

-Luierdermatitis: <http://www.huidziekten.nl/folders/nederlands/luieruitslag-luier-eczeem.htm>

-Lymfogranuloma venereum:

<http://www.huidziekten.nl/folders/nederlands/lymfogranulomavenereum.htm>

-Mariske: <http://www.huidziekten.nl/folders/nederlands/mariske.htm>

-Proctoscopie: <http://www.huidziekten.nl/folders/nederlands/proctoscopie.htm>

-Psoriasis (inversa): <http://www.huidziekten.nl/folders/nederlands/psoriasis.htm>

-Schimmelinfectie van de huid: <http://www.huidziekten.nl/folders/nederlands/schimmelinfectie-huid.htm>

<http://www.huidziekten.nl/folders/nederlands/candida-vaginale-schimmelinfectie.htm>

Addendum 1

Antistollingsbeleid bij proctologische ingrepen (m.n. bij RBL)

- Er bestaat onvoldoende evidence based onderzoek voor protocollair beleid ten aanzien van het staken van anticoagulantia. Indien de behandelend arts/operateur het bloedingsrisico inschat als groot en het staken van de anticoagulantia wenselijk/noodzakelijk acht, wordt in de Isala klinieken en Meander MC onderstaand beleid gevolgd.
In het AMC overlegt de behandelend arts zo nodig van te voren met de dienstdoende arts van de vasculaire geneeskunde over het staken van de anticoagulantie en de eventuele noodzaak van bridging met heparine (een LMWH). Hiervoor staat ook een leidraad in Kwadraet op het intranet. Het definitieve beleid in het AMC is onderwerp van een Critical Appraised Topic (CAT). Zodra deze gereed is zal de richtlijn zo nodig worden aangepast.
- Vit-K antagonisten: acenocoumarol (Sintrom) 3 dagen/ fenprocumon (Marcoumar) 5 dagen voor ingreep staken en hervatten 10 dagen na ingreep. Bridgen ogv tabel uit Isala protocol.
- NOAC; stop volgens Isala protocol (meestal 24h vooraf stop) en 10 dagen na ingreep hervatten. Bridgen ogv tabel uit Isala protocol.
- Deze keuze is gebaseerd op de ervaring dat de ingreep (RBL) zelf weinig risicovol is, echter bij loskomen van RBL na ca 5 dagen ontstaat risicomoment voor bloeding.

Tabel CHA₂DS₂-VAsC-score

Letter	Kenmerk	Score
C	Hartfalen (C ongestive heart failure)	1
H	Hypertensie	1
A ₂	Leeftijd = 75 jaar (A ge)	2
D	Diabetes mellitus	1
S ₂	CVA/TIA/trombo-embolie (S troke)	2
V	Vaatlijden	1
A	Leeftijd 65-74 jaar (A ge)	1
Sc	Vrouwelijk geslacht (S ex c ategory)	1*

* geldt niet als vrouwelijk geslacht de enige risicofactor is

Bij een totaalscore van 0 is sprake van een laag risico op een ischemisch CVA (ongeveer 0,5% per jaar), bij 1 een matig risico (ongeveer 1%) en bij 2 of hoger een hoog risico (oplopend tot meer dan 12%; gemiddeld ongeveer 5%).²⁰⁾

Tromboserisico voor de verschillende indicaties bij stoppen van de VKA

Tabel 6.

Laag tromboserisico	Intermediair tromboserisico	Hoog tromboserisico
Bi-leaflet aortaklepprothese zonder extra risicofactor	Bi-leaflet aortaklepprothese met extra risicofactor	Niet-aorta klepprothese
		Caged-ball of tilting disc aortaklepprothese
		Recent geplaatste hartklepprothese (< 3 maanden), ook biologische prothese
CHADS-VASC score 1-2	CHADS-VASC score 3-4	CHADS-VASC score >4
	Eerdere CVA/TIA	Reumatische hartziekte
		Intracardiale trombus
VTE > 12 maanden geleden	VTE in de afgelopen 3-12 maanden	Recente VTE (<3 maanden)
	Recidiverende VTE	VTE bij ernstige trombofilie (>2 trombofiliefactoren of positieve LAC)
		VTE bij zwangerschap
		VTE bij maligniteit

Overbruggingsbeleid bij electieve ingreep en VKA gebruik naar tromboserisico

Tabel 7a.

Kijk of patiënt acenocoumarol of fenprocoumon gebruikt en of nadroparine nodig is.

<p>- Acenocoumarol</p> <ul style="list-style-type: none"> • Staak 3 dagen voor de ingreep • Start op avond na de ingreep met schema van de trombosedienst 		
<p>- Fenprocoumon</p> <ul style="list-style-type: none"> • Staak 5 dagen voor de ingreep • Bepaal INR 2 dagen voor de ingreep • Schrijf juiste dosering vit K voor afhankelijk van INR • Start op avond na de ingreep met schema van de trombosedienst 		
<p>Nadroparine: start alleen als er geen actieve bloeding is of geen kans op een re-OK. Bij een epiduraal catheter in overleg met pijnservice tijdstip nadropine afspreken.</p>		
Laag tromboserisico	Intermediair tromboserisico	Hoog tromboserisico
Voor de ingreep niet nodig Op ochtend na de ingreep, afhankelijk van tromboserisico (zie tabel 1 en 3)	Start op dag na laatste inname van de vit K antagonist met 1 dd 0,3 ml in de ochtend, laatste gift 's ochtends één dag vóór de ingreep Na de ingreep: 1ste gift dag na OK om 8.00 uur, daarna 1dd 0,3 ml tot INR > 2.5 bereikt is	Start op de dag na laatste inname van de vit K antagonist met 2 dd 0,6 ml, laatste gift 's ochtends één dag vóór de ingreep Na de ingreep: 1ste gift dag na OK om 8.00 uur, daarna 2dd 0,6 ml tot INR > 2.5 bereikt is

Addendum 2

Proctologiesprekuur voor poli-assistenten:

Benodigdheden

- Proctoscoop met standaardmaat.
- grote en kleine wattenstokken.
- Bekken.
- Gazen.
- Glijmiddel.
- Tang voor rubberband ligaturen.
- Rubberband ligaturen.
- Cauterapparaat met afzuiging.
- Onderlegger.
- Handdoek.

Werkwijze

- Benodigdheden onder handbereik klaarleggen.
- Apparatuur aanschakelen,
- Onderlegger op zitting leggen.
- Schoonmaakmiddelen klaarzetten.
- Rubberband ligaturen aanbrengen op tang voor rubberband ligaturen.
- Bij voorkeur 2 à 3 tangen klaarleggen.
- Plastic slang bevestigen aan één van de tangen.
- Lichtslang aankoppelen aan proctoscoop.
- Patiënt binnen roepen.
- Uitleg geven.
- Laten uitkleden achter het gordijn/in de kleedkamer, handdoek meegeven voor bedekken genitaliën.
- Laten plaatsnemen op de stoel.

- Bij voorkeur bij patiënt wachten tot arts komt.
- Arts trekt onsteriele handschoenen aan.
- Patiënt legt de benen in de beugels.
- Lamp aanschakelen en richten.
- Glijmiddel gereed houden eerst voor rectaal toucher.
- Vervolgens lamp aanbrengen op proctoscoop.
- Lamp aanschakelen van proctoscoop.

Soms wordt met het behulp van de elektrocauter een snij-of luscoagulatie verricht. In dit geval moet verdovingspuit, naald en vloeistof klaargemaakt worden.

- Stoel laten zakken.
- Benen uit de beugels.
- Na instructie door de arts mag patiënt zich aankleden.
- Instructiebrief en informatie folder uitreiken aan patiënt.

Literatuur

1. Neiger A, Atlas der praktischen Proktologie, 3e editie 1987, verlag Hans Huber.
2. Stein E, Proktologie Lehrbuch und Atlas, 4e editie 2002 Springer.
3. Kurver MJ, Verduijn MM, Bouma M. Addendum bij de NHG-Standaard Rectaal bloedverlies. Diltiazemcrème voor de behandeling van chronische fissuren, Huisarts Wet 2012;55(9):410.
4. Richtlijn Proctologie, NVvH 2015.
5. NHG Standaard Rectaal Bloedverlies M89 2009.
6. Herold A, Stadienadaptierte Therapie des Hamorrhoidalleidens, Chirurg 2008;79:418-429.
7. Karahaliloglu AF, Erste Ergebnisse der Laserobliteration von erst-bis zweitgradigen Hämorrhoiden, Coloproctology 2007;327-36.
8. Kuiters GRR, Bousema MT, Behandeling van hemorrhoiden, NTvDV 2010; Vol 20 no2: 70-72.
9. Werkafspraken MCC Klik: Colon- en Rectum onderzoek C, oktober 2013
10. Weyand G, Siewers M, Avazashvili Z, Gehrke T: Laser Hemorrhoidoplasty in Chirurgische Allgemeine Zeitung für Klinik und Praxis CHAZ 6 2013; 1-4.
11. Chong H-Y, Roslani AC, Kumar S ea: Clinical short term outcomes of laser hemorrhoidoplasty, a multicenter study: Coloproctology 2014 Poster presentation 11 Kuala Lumpur Malaysia 6-9 march 2014.
12. Lund JN, Scholefeld Jil. A randojuised, prospective, double—blind, placebo—controled trial of glyceryl trinitrate ointment in treatment of anal fissure. Lancet 1997;349;11-14.
13. Roumen RMH, Croiset van Uchelen FM, De medicamenteuze behandeling van de chronische anale fissuur, NTvDV 1998; vol8: 57-59.
14. Stassen LPS, Schouten WR, Behandeling van chronische fissura ani met nitraatzalf. NTvG 1999; 143: 13-16.
15. Vissers WHPM, Behandelopties voor fissura ani en klinische presentatie. NTvDV 2010 vol 20 nr2: 76-80.
16. Werkboek Chirurgie Isala GE en oncologie (I-Doc) p94 ev.
17. Zwolse Werkafspraken (mcc Klik) Colon en Rectum onderzoek C vs 2013.
18. <https://sites.google.com/site/dermatoproctologie/home>
19. Antistolling (Bijlage1):
<http://kwaliteit.intra.net/iDocument/Viewers/Frameworks/ViewDocument.aspx?documentid=5ae079d1-54eb-4915-b7de-35660177e841&customcss=&HyperlinkID=6bb914ca-567b-48f0-943c-26d0b79c3349&FromLogin=1>